

4	4*	4
4	4*	4

Fig. 1: 1ª Visita: PSR (Periodontal Screening and Recording)

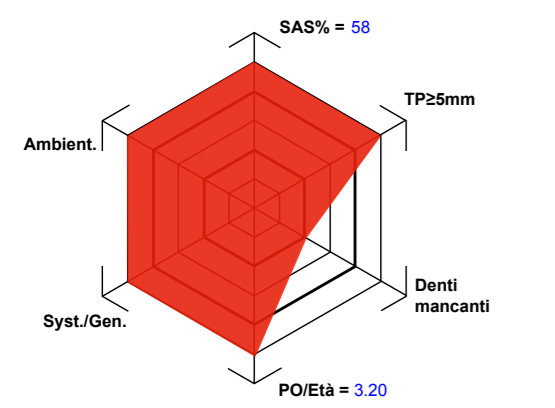
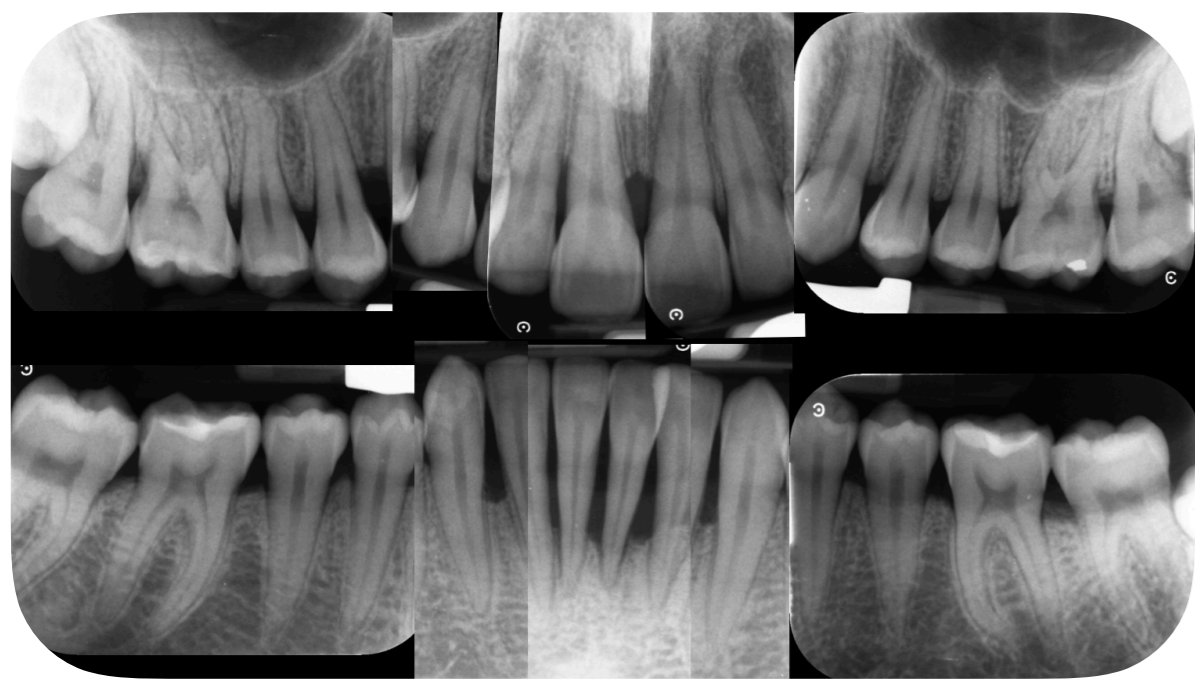
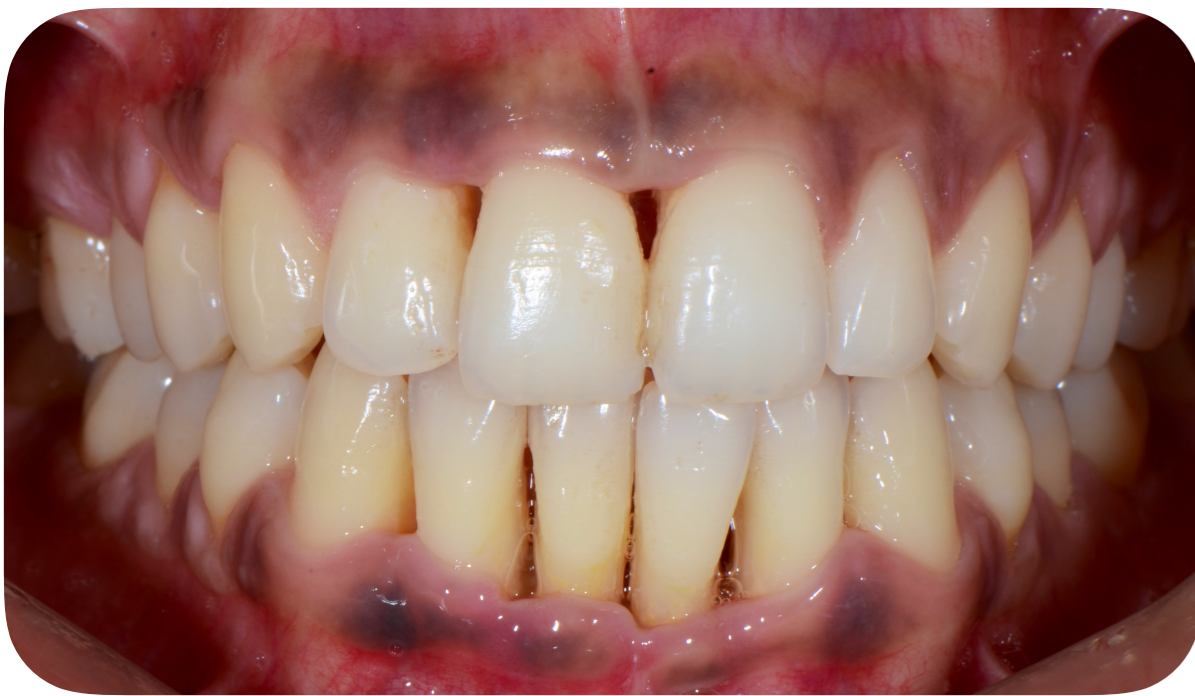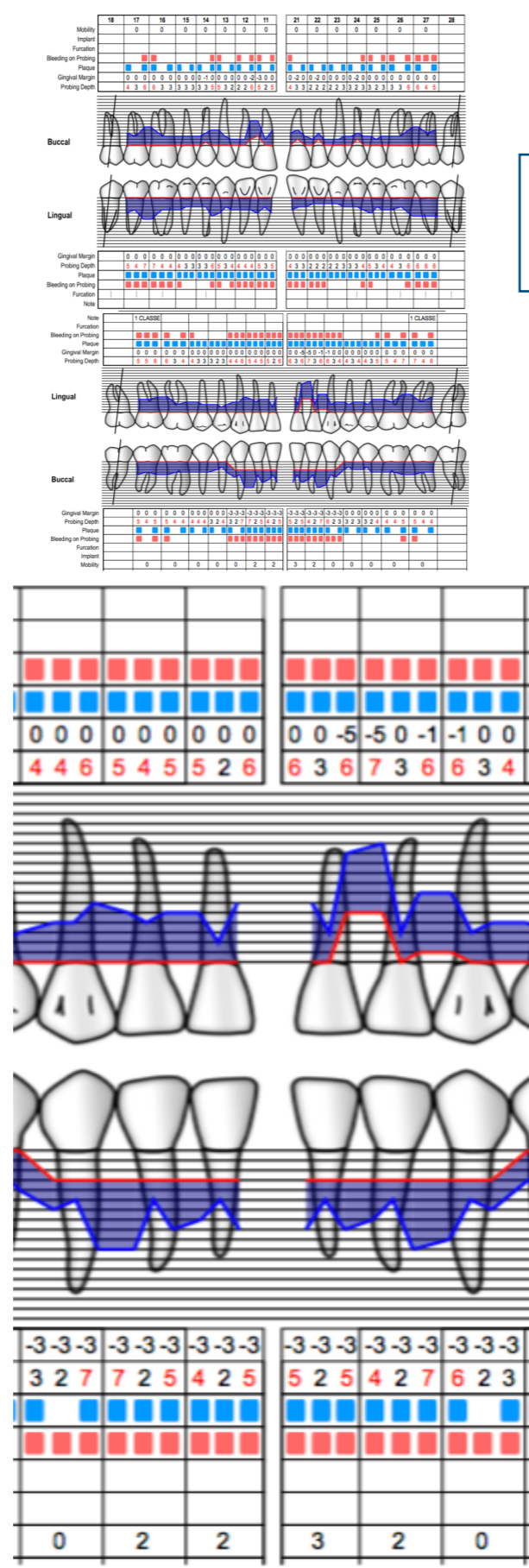


Fig. 2: Baseline: approfondimento diagnostico (Foto, RX, Charting Parodontale, PRA) e dettagli charting da 3.3 a 4.3



FMBS	58%
FMPS	86%
PD = 4	39
4 ≤ PD ≤ 6	47
PD ≥ 7	8
MOBILITÀ	1° = 42 - 41 - 32 2° = 31
BL/AGE	3.20
GENETICA	Fratello
FUMO	20/die

1ª VISITA + PSR

DIAGNOSI VALUTAZIONE INTERDISCIPLINARE PRELIMINARE

OBIETTIVO

Applicazione splint linguale da 3.3 a 4.3:

SPLINT

Stabilizzazione, attraverso lo splint, degli elementi dentari con mobilità ingravescente

La paziente C.D. di 25 anni, giunta alla nostra osservazione a Giugno 2019, riferiva sanguinamento gengivale durante lo spazzolamento, nonché mobilità di alcuni denti associata a problemi nella masticazione e la sua richiesta era di migliorare l'allineamento degli incisivi, che avevano assunto una posizione anomala rispetto a qualche anno prima. Presentava familiarità per la Malattia Parodontale (fratello) ed era consapevole di avere problemi parodontali. (Loos B.G. et al. 2020 Periodontol 2000) In buona salute generale, fumava 20 sigarette al giorno. (Ramseier C. et al. 2020 Clin Periodontol). Riferiva di avere effettuato in precedenza terapia ortodontica.

La diagnosi effettuata dal parodontologo è stata di Parodontite di Stadio IV Grado C, poiché la paziente presentava parametri di complessità locale quali **disfunzione masticatoria dovuta a trauma occlusale secondario e mobilità di 2° grado del 4.2-4.1-3.2 e di 3° grado del 3.1.** (Caton J.G. et al. 2018 Clin Periodontol). Al baseline la paziente presentava inoltre **94 tasche con PPD ≥ 4mm** e valore degli indici di infiammazione (%FMPS e %FMBS) rispettivamente pari al **86% e 58%**.

Durante la fase diagnostica si è proceduto anche ad una valutazione interdisciplinare in cui il parodontologo e l'ortodontista hanno convenuto di effettuare la **stabilizzazione degli elementi dentari con mobilità ingravescente mediante uno splint linguale**, al fine di ridurre il trauma occlusale secondario presente; il fastidio durante la masticazione e facilitare l'esecuzione delle manovre di igiene orale alla paziente. (Fan I. et al. 2018 Periodontol).

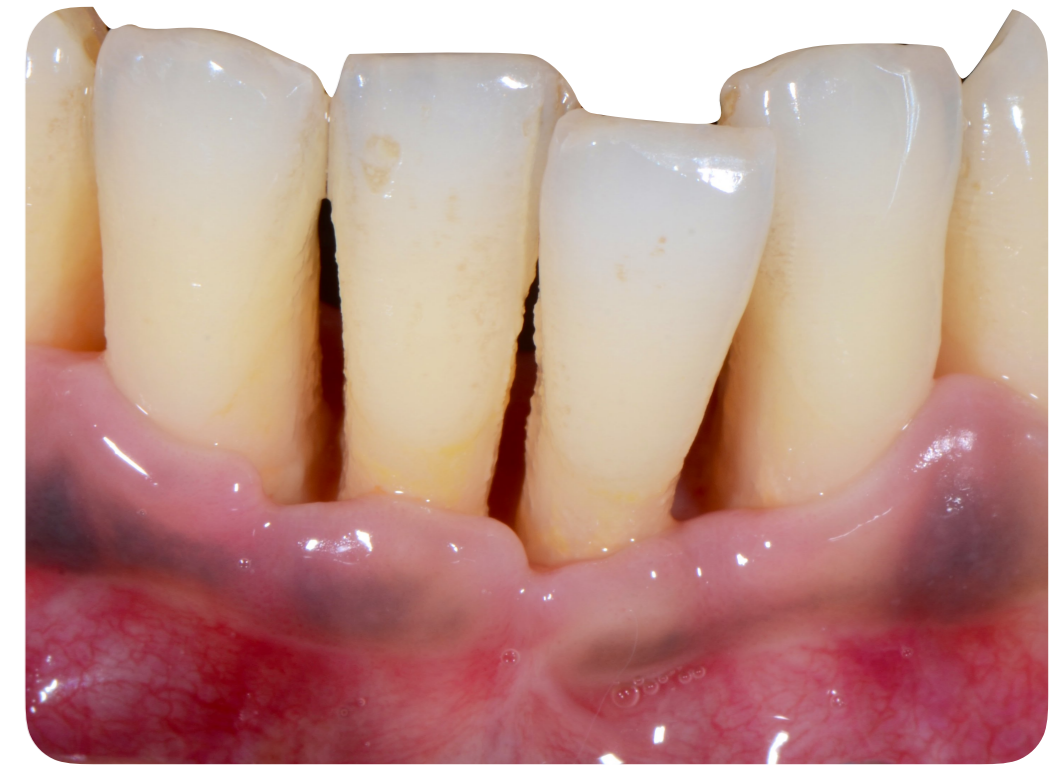

Fig. 3: Baseline: Parodonto marginale arcata inferiore

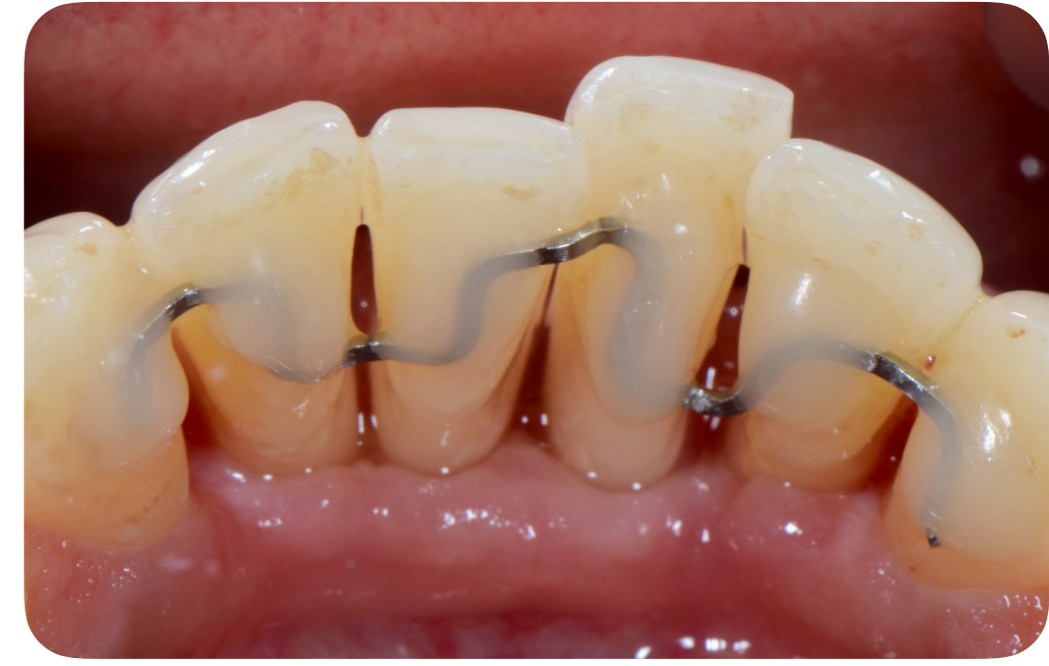

Fig. 4: Splint linguale in acciaio, sezione .016" x .022" da 3.3 a 4.3

STEP 1 - 2

OBIETTIVI

Controllo dell'infiammazione (Step 1):

OHI - Controllo dei fattori di rischio - Rimozione del fattore eziologico sopragengivale

Chiusura/Riduzione delle tasche parodontali presenti (Step 2):

Strumentazione sottogengivale

Una settimana dopo si è proceduto con gli **Step 1 e 2 della Terapia Parodontale Non Chirurgica** secondo le recenti Linee Guida EFP 2020, con l'obiettivo di ridurre l'infiammazione dei tessuti parodontali, ridurre il maggior numero possibile di tasche parodontali e cercare di migliorare lo stile di vita della paziente. (Sanz M. et al. 2020 Clin Periodontology) Attraverso l'intervista motivazionale, siamo riusciti a controllare il fattore Fumo: la paziente ha **ridotto il numero di sigarette giornaliere fumate da 20 a 10.** (Hettema J. et al. 2005 Annu Rev Clin Psychol) Inoltre è stata **istruita sulle corrette manovre di igiene domiciliare**, attraverso l'utilizzo quotidiano dello scovolino interdentale di forma conica e di due misure differenti in relazione all'ampiezza degli spazi interprossimali e dello spazzolino elettrico roto-oscillante. (Echeverria J. et al. 2019 Periodontology 2000 - Salzer S. et al. J Clin Periodontol. 2015 - Elkerbout TA. et al. 2020 Int J Dent Hygiene) I presidi di igiene orale consigliati erano selezionati in funzione delle caratteristiche della paziente e della sua capacità di utilizzo, considerando anche la morfologia e la localizzazione dei denti da detergere. Questa fase iniziava attraverso la rilevazione del biofilm utilizzando il rilevatore di placca, e si insegnava alla paziente ad identificare come **"zone focus"**, da pulire per prime e con più attenzione, i denti maggiormente compromessi, ossia quelli che presentavano tasche più profonde o condizioni anatomiche particolarmente difficili.

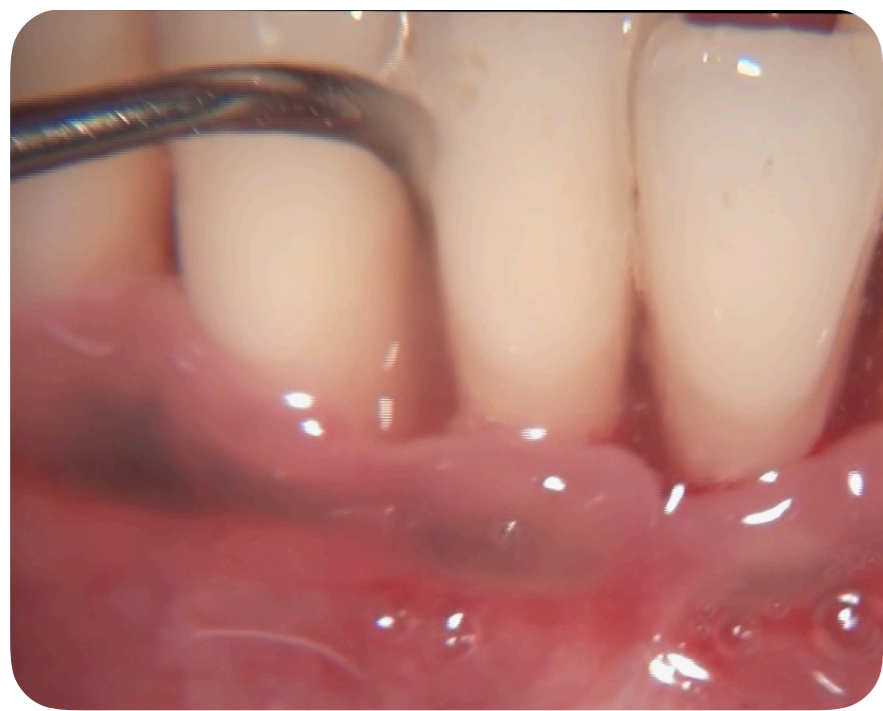

Fig. 5: Step 1-2 della Terapia Parodontale Non Chirurgica

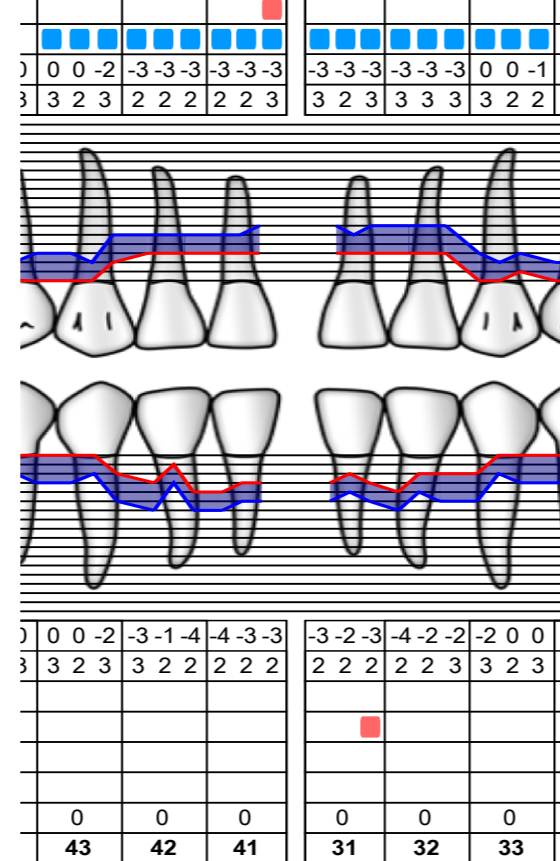
1ª RIVALUTAZIONE

OBIETTIVO

Valutazione dei risultati del trattamento:

Rivalutazione a 3 mesi (Badersten A. et al. 1984 Clin Periodontol)

FMBS	2%
FMPS	15%
PD = 4	22
4 ≤ PD ≤ 6	0
PD ≥ 7	0
MOBILITÀ	1° = 2° = 3° =
BL/AGE	2.69
GENETICA	Fratello
FUMO	10/die



Durante la prima rivalutazione parodontale la paziente presentava **22 tasche con PPD=4mm** e gli indici di placca (%FMPS) e sanguinamento (%FMBS) erano rispettivamente pari a **15% e 2%**. Il miglioramento nella guarigione clinica è stato testimoniato inoltre da una **notevole maturazione dei tessuti gengivali nell'area interdentale e da una re-mineralizzazione evidenzabile radiograficamente dei difetti infraossei più profondi a carico del gruppo 3.3-4.3.** (Nibali L. et al. 2011 Clin Periodontol)

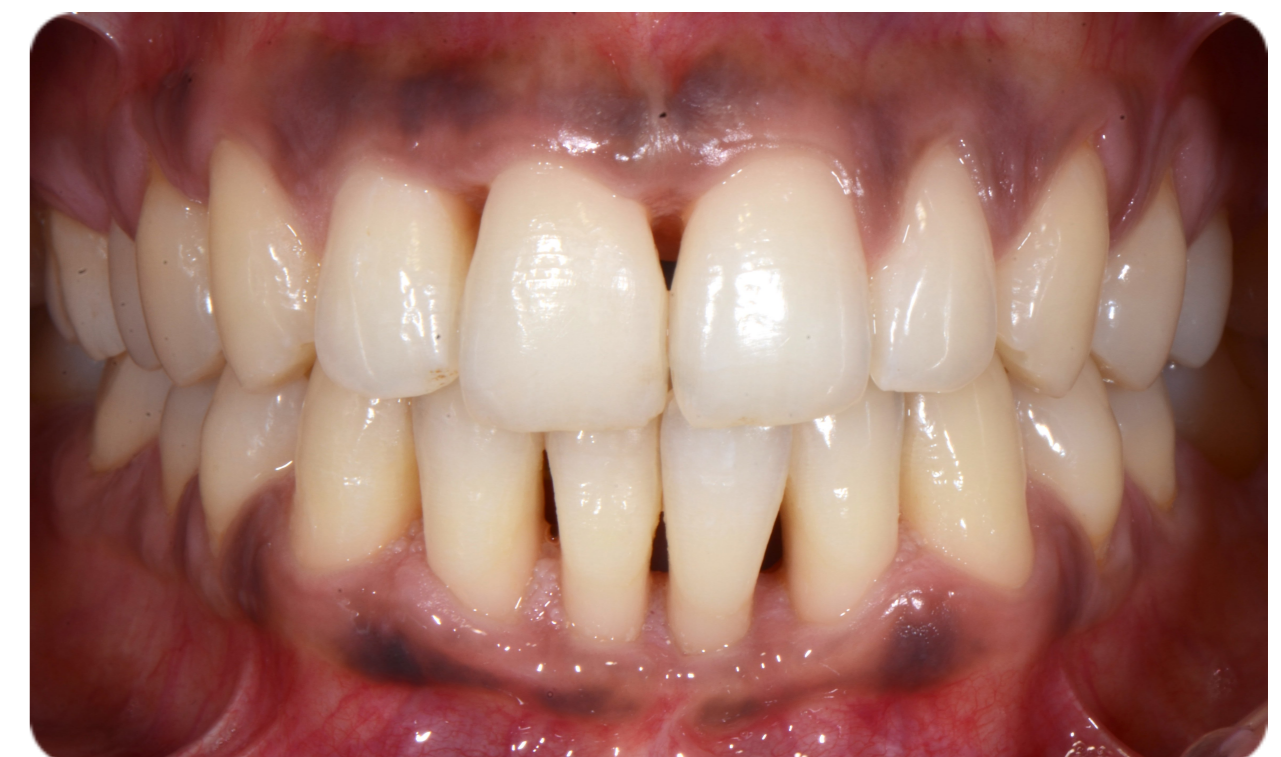

Fig. 7: 1ª Rivalutazione: Foto frontale

TRATT. ORTODONTICO

OBIETTIVO

Allineamento degli elementi dentari:

Terapia Ortodontica (Terapia fissa senza attacchi associata a Stripping da mesiale 3.3 a mesiale 4.3) della durata di 6 mesi

Avendo raggiunto l'obiettivo della terapia causale ((PPD ≤ 4mm e BOP-) (Chapple LLC et al. 2018 Clin Periodontol)), 3 mesi dopo la rivalutazione parodontale, la paziente è stata sottoposta al trattamento ortodontico (**terapia fissa senza attacchi superiore ed inferiore associata a Stripping da mesiale 3.3 a mesiale 4.3**) (Musilli M. 2008 Prog Orthod) della durata di 6 mesi in cui erano previsti appuntamenti di **controllo ortodontico mensili associati al controllo con l'igienista.**

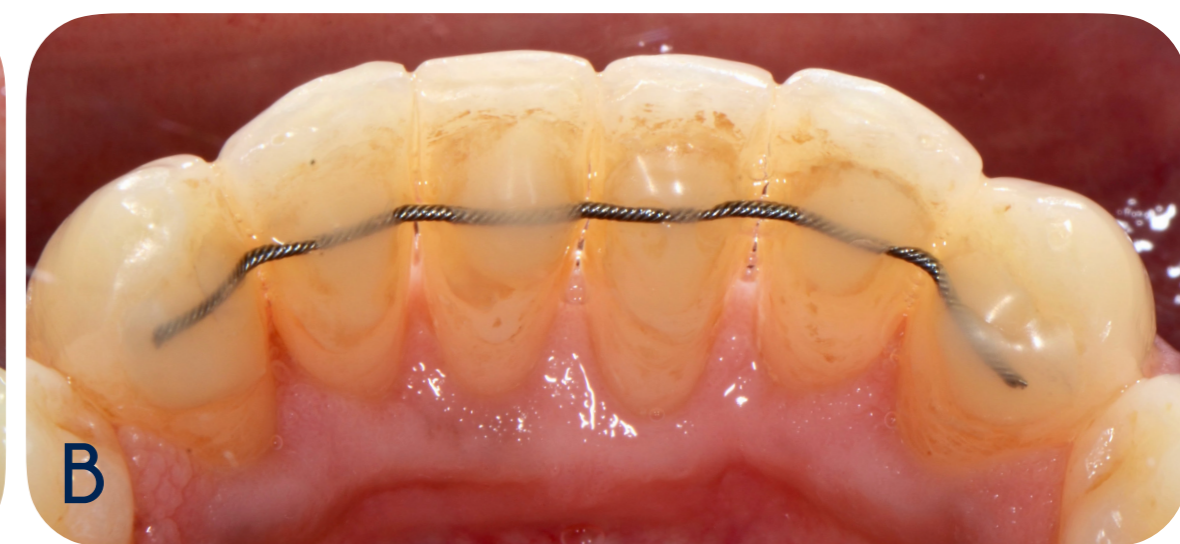
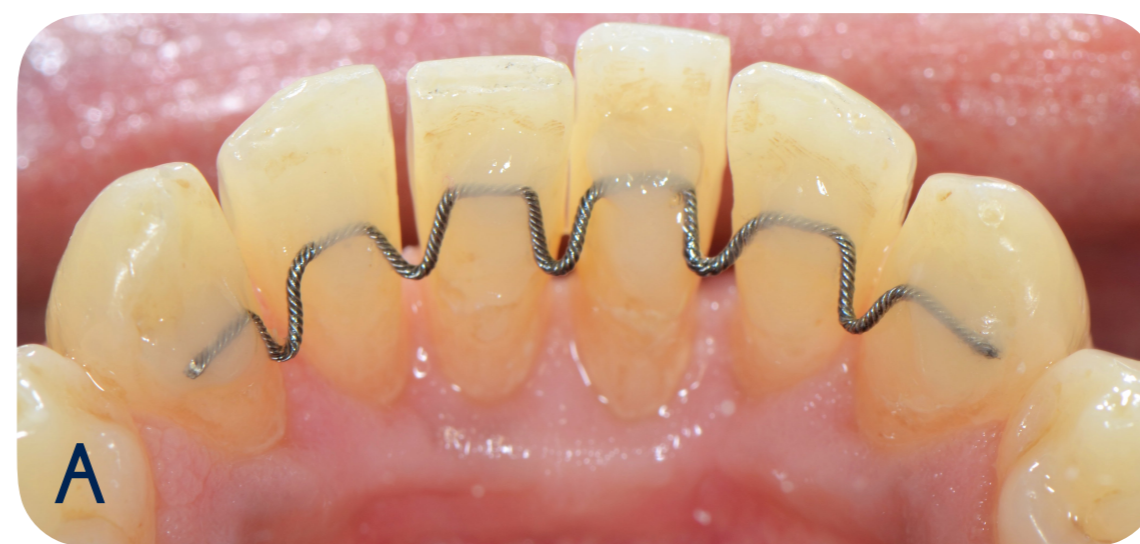
Fig. 9: A (Terapia Ortodontica arcata inferiore: terapia fissa senza attacchi associata a Stripping da mesiale 3.3 a mesiale 4.3) - B (Splint di contenzione post Terapia Ortodontica in acciaio intrecciato a sei capi .0175" da 3.3 a 4.3)

2ª RIVALUTAZIONE

OBIETTIVO

Mantenimento nel tempo dei risultati ottenuti:

SPT

Terapia Parodontale di Supporto

Al termine della terapia ortodontica è stata effettuata una **seconda rivalutazione parodontale** e la paziente è stata arruolata in terapia di supporto (SPT) con una **frequenza trimestrale**, stabilita in funzione del Profilo di Rischio. (Mambelli A. 2019 Periodontol 2000 - Lana N.P. Tonetti M.S. 2003 Oral Health & Preventive Dentistry). Nel follow-up a 6 mesi la paziente mantiene un'elevata adherence (FMPS < 10%) e una condizione di salute parodontale (**PPD < 4mm e BOP-**) (Chapple LLC et al. 2018 Clin Periodontol)

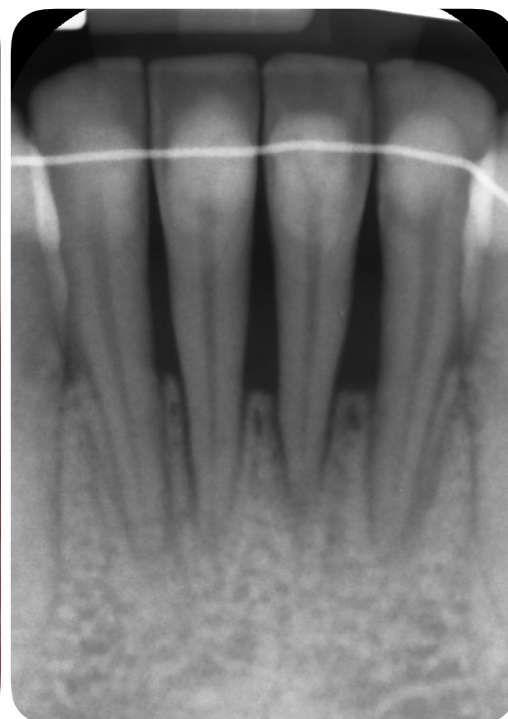
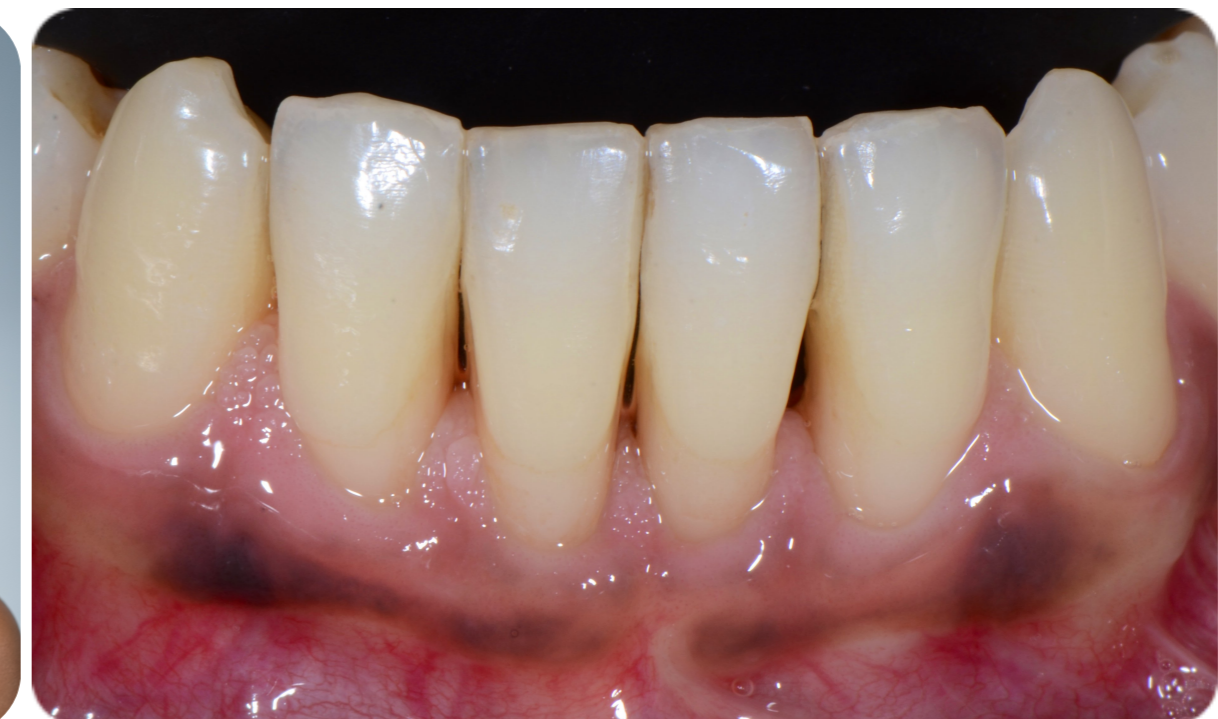

Fig. 11: SPT: Foto ed RX che attestano la guarigione del parodonto marginale e profondo nei siti che al baseline presentavano una compromissione maggiore

FMBS	5%
FMPS	7%
PD = 4	10
4 ≤ PD ≤ 6	0
PD ≥ 7	0
MOBILITÀ	1° = 2° = 3° =
BL/AGE	2.22
GENETICA	Fratello
FUMO	10/die

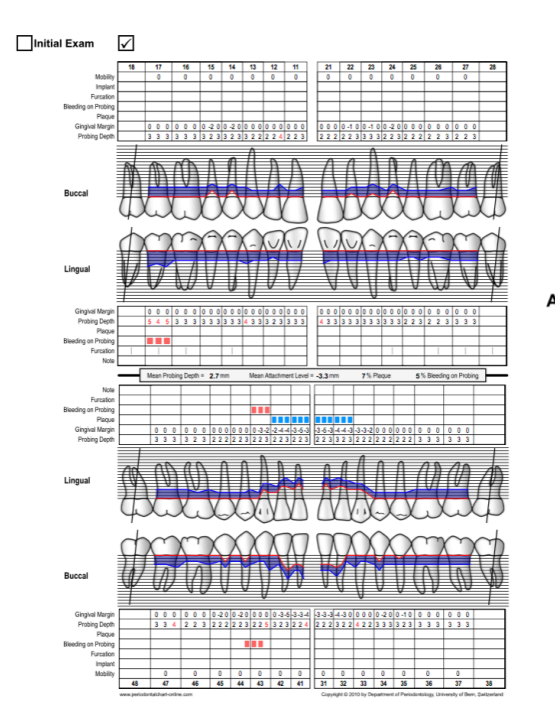


Fig. 10: 2ª Rivalutazione: Charting, PRA e dettagli charting da 3.3 a 4.3

Ctrl 1 MESE	Ctrl 2 MESE	Ctrl 3 MESE	Ctrl 4 MESE	Ctrl 5 MESE	Ctrl 6 MESE
% FMPS	% FMPS	% FMPS	% FMPS	% FMPS	% FMPS
5	8	3	0	5	0
% FMBS	% FMBS	% FMBS	% FMBS	% FMBS	% FMBS
5	0	4	0	5	5
5	5	5	5	5	5

Fig. 8: Rilevazione mensile dei Parametri Infiammatori, durante la Terapia Ortodontica