

# ANAMNESI GENERALE

Nome:

Età:

Sesso:

Occupazione:

Motivo della Visita:

Richieste estetiche:



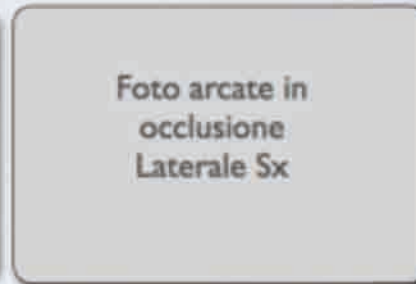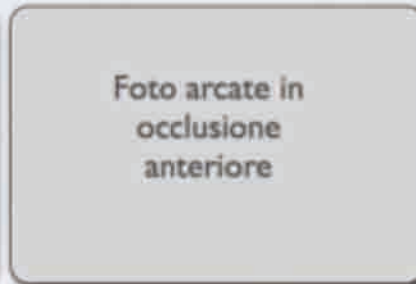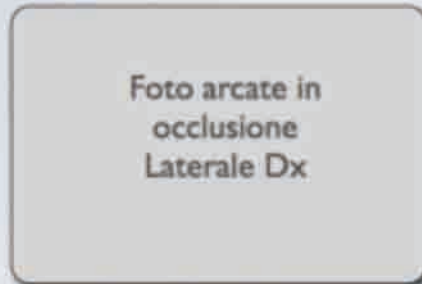Profilo Psicologico

Anamnesi Medica Remota

Anamnesi Stomatologica Remota

Abitudini di Igiene Orale

# FORMULA DENTARIA



8	7	6	5	4	3	2	1		1	2	3	4	5	6	7	8
8	7	6	5	4	3	2	1		1	2	3	4	5	6	7	8





Foto I sestante  
 mascellare (# 18-14)  
 visione laterale  
 vestibolare

Foto I sestante  
 mascellare  
 visione palatale

Foto II sestante  
 mascellare (# 13-23)  
 visione frontale  
 vestibolare

Foto II sestante  
 mascellare  
 visione palatale

Rx # 18-14

	18	17	16	15	14
Mobilità					
Recessione					
PD V					
PD P					
BOP					
Forcazione					

Rx # 13-23

	13	12	11	21	22	23
Mobilità						
Recessione						
PD V						
PD P						
BOP						

Foto III sestante  
 mascellare (# 24-28)  
 visione Laterale  
 vestibolare

Foto III sestante  
 mascellare  
 visione palatale

Rx # 24-28

	24	25	26	27	28
Mobilità					
Recessione					
PD V					
PD P					
BOP					
Forcazione					

Foto IV sestante  
mandibolare (# 38-34)  
visione frontale  
vestibolare

Rx # 38-34


	34	35	36	37	38
Mobilità					
Recessione					
PD V					
PD P					
BOP					
Forcazione					

Foto IV sestante  
mandibolare  
visione Linguale

Foto V sestante  
mandibolare (# 33-43)  
visione frontale  
vestibolare

Rx # 33-43

	43	42	41	31	32	33
Mobilità						
Recessione						
PD V						
PD L						
BOP						

Foto V sestante  
mandibolare  
visione linguale

Foto VI sestante  
mandibolare (# 44-48)  
visione frontale  
vestibolare

Rx # 44-48


	48	47	46	45	44
Mobilità					
Recessione					
PD V					
PD P					
BOP					
Forcazione					

Foto VI sestante  
mandibolare  
visione linguale



## INDICI PARODONTALI

		n/totali	%
BOP (Sanguinamento al Sondaggio)			
Indice di Igiene (O'Leary)			
PD (Profondità di tasca)	mm		
	1-4		
	5-6		
	> 7		

## ESAME RADIOGRAFICO

### Set Radiografico Completo

*Devono essere visibili tutti gli elementi dentari nella loro interezza (Corona, radice).*

### Analisi critica dell'esame radiografico

## MODELLI DI STUDIO (SE NECESSARI)

Modelli in  
occlusione  
laterali Dx

Modelli in  
occlusione  
anteriori

Modelli in  
occlusione  
laterali Dx

Occlusale  
mascellare

Occlusale  
mandibolare

## ESAME OCCLUSALE

Foto arcate in  
occlusione  
Laterale Dx

Foto arcate in  
occlusione  
Anteriore

Foto arcate in  
occlusione  
Laterale Sx

- Classe di Angle:
  - DX
  - ✓ SX
- Overjet:
- Overbite:
- Manipolabilità mandibolare:

- Contatti lavoranti
  - ✓ Destra:
  - ✓ Sinistra:
- Contatti non-lavoranti:
  - ✓ Destra:
  - ✓ Sinistra:
- Protrusiva:
- Discrepanza tra OC/RC:

## DIAGNOSI

Diagnosi Parodontale

Diagnosi Generale

## Prognosi Generale

Breve termine:

Lungo termine:

## Prognosi Individuale

Buona

Negativa

Incerta

## VALUTAZIONE DEL RISCHIO

### Generali

- Genetica:
- Medica:
- Background:
- Accesso alle cure:
- Socio-economico:
- Esposizioni:

### Locali

- Placca %:
- BOP %:
- Perdita ossea/età
- Siti PD > 4 mm
- n denti mancanti:

Set Radiografico



**Obiettivi Terapeutici**



**Piano di trattamento preliminare**



**Rivalutazione**



## PIANO E SEQUENZA DI TRATTAMENTO

- Le fasi di trattamento devono essere indicate in ordine cronologico e presentate in modo esaustivo sia nella loro veste iconografica che nella spiegazione didascalica. In particolare il candidato dovrà motivare le scelte terapeutiche sulla base di valutazioni cliniche, gestionali e di evidenze scientifiche di riferimento.
- Gli interventi chirurgici devono essere documentati nelle loro fasi principali (pre-operatoria, incisione, scollamento e degranulazione, trattamento correttivo, suture)
- Una foto post-operatoria tra 7 e 14 giorni dovrà documentare la guarigione del lembo.

## RIVALUTAZIONE FINALE

- La valutazione finale del caso (almeno 6 mesi dalla fine della terapia) dovrà seguire lo stesso modello di presentazione di quella iniziale.
- Sondaggi, indici e radiografie dovranno essere messe a confronto in modo da valutare i risultati ottenuti.