

## Cellule staminali amniotiche nel rialzo di seno mascellare. Studio istologico ed istomorfometrico nella pecora

Francesco Mangano<sup>1</sup>, Stefano Tetè<sup>2</sup>, Adriano Piattelli<sup>2</sup>,  
Barbara Barboni<sup>3</sup>, Mauro Mattioli<sup>3</sup>, Carlo Mangano<sup>4</sup>

<sup>1</sup>Libero Professionista, Gravedona (Como), <sup>2</sup>Università G. d'Annunzio, Chieti-Pescara,

<sup>3</sup>Università degli Studi di Teramo, <sup>4</sup>Università dell'Insubria, Varese

**SIP**

Società Italiana  
di Parodontologia

ATTI DELLA SESSIONE DI RICERCA "PREMIO H.M.GOLDMAN" – XVII CONGRESSO NAZIONALE 15/17 MARZO 2012

### RIASSUNTO

L'ottimizzazione della tecnica di rialzo di seno mascellare passa attraverso l'identificazione di biomateriali in grado di accelerare il processo di rigenerazione ossea, allo scopo di ridurre la finestra temporale che intercorre fra innesto e riabilitazione implanto-protetica. Nel presente studio pre-clinico, sei pecore erano sottoposte a rialzo di seno bilaterale. In ciascun animale, in un seno veniva impiantato uno scaffold osteoconduttivo in idrossiapatite bifasica (HA 30%- beta TCP 70%) caricato con cellule staminali di derivazione dal liquido amniotico umano (sito test), mentre nell'altro era impiantata la sola idrossiapatite bifasica, senza l'aggiunta delle cellule (sito controllo). Gli animali erano sacrificati a 45 o 90 giorni dall'innesto. L'analisi istologica ed istomorfometrica rivelava come l'impiego di cellule di derivazione amniotica fosse in grado di accelerare il processo di neoformazione ossea all'interno del seno mascellare. La presenza delle cellule era in relazione allo sviluppo di numerosi centri di ossificazione, non solo alla periferia, ma anche nelle porzioni più centrali dello scaffold. La conferma della persistenza delle cellule nella sede d'innesto dopo 45 giorni consentiva di ipotizzare un mantenimento a lungo termine delle prerogative rigenerative delle stesse. Ulteriori studi saranno necessari per valutare le potenzialità delle cellule staminali di derivazione amniotica nella rigenerazione ossea in odontostomatologia.

*Parole chiave:* rialzo di seno mascellare, biomateriali scaffold, cellule staminali amniotiche, rigenerazione ossea

### INTRODUZIONE

La moderna implantologia non può prescindere dal ricorso a tecniche di rigenerazione ossea. L'integrazione all'interno della struttura ossea vitale è infatti requisito essenziale per la sopravvivenza ed il successo a lungo termine degli impianti dentari. Nella maxilla posteriore, in particolare, l'atrofia della cresta alveolare determinata dalla perdita degli elementi dentari si associa a pneumatizzazione del seno mascellare, e rende necessario il ricorso a tecniche di rialzo di seno mascellare per potere posizionare impianti dentari (Esposito et al. 2010). Ad oggi, il rialzo di seno mascellare rappresenta una tecnica sicura ed efficace per aumentare la quantità di tessuto osseo nella maxilla posteriore edentula. L'osso autologo è considerato da sempre il materiale d'elezione

nella chirurgia ossea rigenerativa e nel rialzo di seno mascellare, per le note proprietà osteoconduttive, osteoinduttive ed osteogenetiche; esso contiene infatti cellule ossee vitali, in grado di promuovere ed accelerare la formazione di nuovo osso. Tuttavia, la necessità di prelevare osso da altri siti intra- o extra-orali, con limitata disponibilità quantitativa e frequente morbilità a carico del sito di prelievo, insieme con il rischio di riassorbimento a carico dell'innesto, rappresentano importanti limitazioni all'impiego di osso autologo nella rigenerazione ossea a scopo implantare (Esposito et al. 2010; Iezzi et al. 2011). Per tutte queste ragioni, sono stati impiegati nel rialzo di seno mascellare una serie di scaffolds osteoconduttivi a base di idrossiapatite, di derivazione animale o sintetica, (Iezzi et al. 2011). Tutti questi materiali hanno dimostrato di potere sostenere adeguata rigenerazione ossea; tuttavia, essi sono privi di capacità osteogenetica, e per tale ragione richiedono tempi più lunghi (attualmente di 6-8 mesi) per sostenere una completa rigenerazione ossea (Iezzi et al. 2011). La nuova scienza dell'Ingegneria Tessutale Ossea, fusione delle straordinarie conoscenze della biologia molecolare e delle più innovative metodiche in chirurgia ricostruttiva, promette di risolvere questo problema (Ripamonti et al. 2011). Manipolando tre elementi fondamentali, ovvero scaffold, fattori di crescita e cellule osteogeniche, l'Ingegneria Tessutale Ossea si propone infatti di ottenere un materiale d'innesto ideale, caratterizzato dalle stesse proprietà biologiche e strutturali dell'osso nativo (Ripamonti et al. 2011). In particolare, l'utilizzo di scaffolds in combinazione con cellule osteogeniche, per ottenere una rapida ed estesa rigenerazione ossea in contesti clinici difficili, rappresenta una delle vie di maggior fascino ed attualità dell'Ingegneria Tessutale Ossea. Le cellule staminali amniotiche, derivate dal liquido amniotico, rappresentano una fonte potenzialmente molto interessante di cellule osteogeniche (Antonucci et al. 2009). Esse rappresentano infatti un'alternativa alle più conosciute cellule staminali embrionali ed alle cellule staminali prelevate dai tessuti adulti. Le cellule staminali amniotiche sono caratterizzate infatti da notevole plasticità, sicurezza, facile accessibilità, ed il loro impiego non comporta alcun problema di natura etico-legale (Antonucci et al. 2009). Scopo di questo lavoro era verificare se uno scaffold osteoconduttivo a base di idrossiapatite bifasica, impiegato nella tecnica del rialzo del seno, potesse modificare il proprio potere rigenerativo quando ingegnerizzato con cellule staminali umane di derivazione dal liquido amniotico.

## MATERIALI E METODI

### Disegno dello studio

Le proprietà osteogenetiche delle cellule staminali di derivazione amniotica venivano studiate nel rialzo di seno mascellare, in un modello sperimentale pre-clinico, nella pecora. Sei animali erano selezionati per questo studio. Il Comitato Etico per gli studi pre-clinici dell'Università di Teramo approvava il modello sperimentale. In ciascun animale veniva eseguito un rialzo di seno bilaterale. In un seno il rialzo era eseguito innestando un nuovo biomateriale alloplastico osteoconduttivo a base di idrossiapatite bifasica, inseminato con cellule staminali isolate dal liquido amniotico umano (sito test); nel seno controlaterale, la stessa idrossiapatite bifasica era innestata da sola (controllo). Tre animali venivano scarificati a 45 giorni dall'intervento, mentre gli altri a 90 giorni dallo stesso. I seni mascellari venivano espunti e isolati macroscopicamente usando come punto di reperi la via di accesso chirurgica sull'osso mascellare. Gli espunti erano processati (fissazione, decalcificazione e congelamento) e seriati (criosezioni di 5  $\mu$ m) per essere sottoposti

ad analisi istologica e mediante microscopia a fluorescenza. Alcune sezioni erano colorate con ematossilina-eosina per valutare l'evoluzione dell'architettura del seno mascellare sottoposto a trapianto. Parallelamente, sezioni seriate erano sottoposte ad analisi mediante microscopia a fluorescenza per valutare la persistenza in loco delle cellule amniotiche trapiantate e marcate con un colorante lipofilo vitale di membrana, il PKH26 (banda di emissione nel rosso). I nuclei cellulari venivano, inoltre, contromarcati con Dapi, colorante fluorescente ad affinità cromatinica (banda di emissione UV). L'analisi istomorfometrica, infine, era condotta su 4 sezioni per ciascun seno, distribuite casualmente tra il centro e la periferia dello scaffold. Questa analisi era utile per distinguere quantitativamente la presenza di scaffold, matrice ossea extracellulare non completamente matura e tessuto osseo neoformato maturo, già mineralizzato e vascolarizzato (caratterizzato da osteociti e loro lacune). Per poter comparare i risultati ottenuti nel sito test e nel sito controllo, i dati erano controllati per distribuzione normale con test di D'Agostino e Pearson ed erano comparati con test di ANOVA. Infine, il test Tukey era impiegato per valutare l'effetto individuale su ciascuna singola variabile.

### Biomateriale

Gli scaffolds tridimensionali (3D) in idrossiapatite bifasica con composizione HA 30% - BetaTCP 70% erano preparati attraverso un procedimento di 3D printing, che permetteva di programmare virtualmente una morfologia 3D ed ottenere un'elevata porosità di tipo reticolare e con pori interconnessi. La porosità totale era di circa il 90%, con una distribuzione bimodale della dimensione dei pori compresa fra 200-500  $\mu\text{m}$  per i pori più piccoli e 750-975  $\mu\text{m}$  per i pori più grandi (Fig. 1).

### Cellule staminali amniotiche

Cellule di liquido amniotico umano erano prelevate durante amniocentesi. I campioni di liquido amniotico venivano centrifugati e posti in coltura nel medium di Dulbecco modificato da Iscove con l'aggiunta del 20% di FBS, 100U/ml penicillina, 100  $\mu\text{g}/\text{ml}$  streptomina (Sigma), 2mM L-glutamine, 5ng/ml basic fibroblast growth factor (FGF2) e incubati a 37° in un'atmosfera contenente il 5% di CO<sub>2</sub>. Il mezzo di coltura veniva sostituito ogni 3 giorni, per eliminare i detriti. Le cellule erano fatte crescere fino alla confluenza. La differenziazione in senso osteogenetico delle cellule ottenute e selezionate da liquido amniotico era ottenuta secondo protocolli descritti in letteratura. In




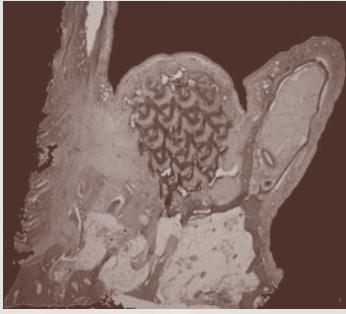
Fig. 1. Scaffold di idrossiapatite bifasica (diametro 6 mm, volume 140 mm<sup>3</sup>)

breve, le cellule erano poste in coltura in un terreno semplice MEM (alpha modification of Eagle's Medium; Sigma) al quale sono stati aggiunti il 15% di Fetal Bovine Serum (Invitrogen), l'1% di Penicillina/Streptomina (Invitrogen), l'1% di L-Glutamine (Sigma), 50  $\mu\text{g}/\text{ml}$  di 2-phospho-L-ascorbic

acid trisodium salt (Fluka, Sigma), 3 mM di glicerol-2-phosphate disodium salt (Sigma) e 10 nM desametasone (Sigma). Le cellule così differenziate venivano sottoposte ad analisi biomolecolare con metodica RT-PCR e Western Blot, al fine di confermare la natura osteoblastica. Tale conferma era propedeutica all'impiego sperimentale in vivo su animale. Le colture cellulari così ottenute venivano infatti seminate sullo scaffold tridimensionale in idrossiapatite bifasica, che era pronto per essere innestato.

## RISULTATI

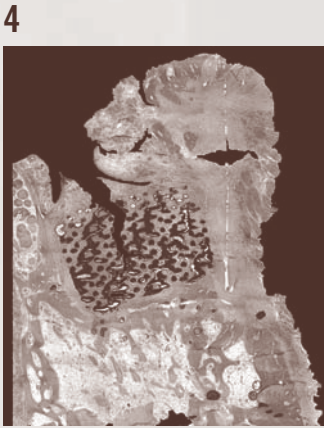
I risultati istologici riscontrati a 45 giorni dall'innesto erano incoraggianti. Nel sito controllo, lo scaffold in idrossiapatite bifasica era in grado di esplicare un'intensa azione osteoconduttiva; ne conseguiva la buona integrazione dello stesso nel tessuto osseo pre-esistente. Erano evidenti alcuni centri di ossificazione (Fig. 2), in stretta apposizione con lo scaffold, che veniva così progressivamente sostituito da nuovo tessuto osseo. I centri di ossificazione, tuttavia, avevano origine principalmente alla periferia dello scaffold, e si trovavano soprattutto a partire dalle aree di contatto dello stesso con il tessuto osseo pre-esistente (Fig. 3). Nel sito test, innestato con scaffold di idrossiapatite bifasica caricato con cellule, la neoformazione di tessuto osseo registrata con ematossilina-eosina associata appariva più estesa di quanto osservato nel sito controllo. Tutti gli spazi dello scaffold, infatti, erano ripieni di matrice fibrosa ricca di cellule e vasi (Fig. 4). Inoltre, si evidenziavano numerosi foci di osteodeposizione, in stretto contatto con lo scaffold e non solo alla periferia, ma anche all'interno di esso (Fig. 5). Di particolare rilievo, infine, era la capacità dello scaffold di supportare anche in vivo sopravvivenza, proliferazione e differenziazione cellulare. Era possibile riscontrare, infatti, la persistenza delle cellule in situ a 45 giorni dall'intervento. Le cellule, marcate in rosso grazie al probe lipofilo di membrana PKH26, risultavano omogeneamente distribuite fra le lacune dello scaffold (Fig. 6). Molte di esse si trovavano nelle strette vicinanze del tessuto osseo in formazione. Intensa angiogenesi era evidente in prossimità delle cellule, al punto che la presenza di vasi neoformati sembrava essere in stretta connessione con la deposizione di nuova matrice ossea. Numerosi vasi sanguigni, di diverse dimensioni (da capillari a vasi di medie dimensioni) erano evidenziate all'interno delle cavità dello scaffold. La presenza delle cellule sembrava potere stimolare la produzione di nuova matrice ossea, interessando l'impianto nell'insieme e coinvolgendo sia le porzioni dello scaffold a diretto contatto con la base scheletrica che le porzioni più centrali dello stesso. L'impiego di colorazioni specifiche, in grado di rilevare le cellule trapiantate, sembrava quindi confermare il potenziamento e l'accelerazione del processo rigenerativo esercitato dalle cellule staminali amniotiche. A 90 giorni dall'innesto, le differenze precedentemente evidenziate in termini di neo-apposizione d'osso tra sito test e controllo erano ridotte. Anche in questo caso, tuttavia, il risultato istologico evidenziava una maggior deposizione di osso in presenza di cellule, come dopo 45 giorni. I risultati dell'analisi istomorfometrica, infine, riassunti nella Tab. 1, sembravano confermare le evidenze istologiche, mostrando una maggiore presenza di osso mineralizzato nel sito test (differenza però non statisticamente significativa) a fronte di una maggiore presenza di matrice ancora non mineralizzata nel sito di controllo (differenza statisticamente significativa).



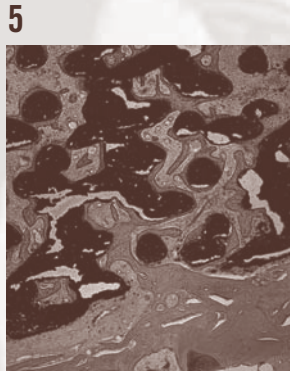
2



3



4



5



6

Fig. 2. Seno controllo, innestato con il solo scaffold di idrossiapatite bifasica, a 45 giorni dall'intervento. Preparato decalcificato colorato con ematossilina-eosina. Lo scaffold è completamente integrato nella sede operatoria

Fig. 3. Seno controllo, innestato con il solo scaffold di idrossiapatite bifasica, a 45 giorni dall'intervento. Preparato decalcificato colorato con ematossilina-eosina. Tutti gli spazi dello scaffold sono ripieni di matrice fibrosa ricca di cellule e vasi. I pochi nuclei di osteodeposizione sono per lo più collocati nei punti di contatto dello scaffold con la base scheletrica del seno (x200)

Fig. 4. Seno test, innestato con lo scaffold di idrossiapatite bifasica caricato con cellule staminali amniotiche, a 45 giorni dall'intervento. Preparato decalcificato colorato con ematossilina-eosina. Lo scaffold è completamente integrato nella sede operatoria

Fig. 5. Seno test, innestato con lo scaffold di idrossiapatite bifasica caricato con cellule staminali amniotiche, a 45 giorni dall'intervento. Preparato decalcificato colorato con ematossilina-eosina. Tutti gli spazi dello scaffold sono ripieni di matrice fibrosa ricca di cellule e vasi. Si evidenziano numerosi foci di osteodeposizione, in stretto contatto con lo scaffold (x200)

Fig. 6. Nelle immagini ottenute con microscopia a fluorescenza, si evidenziano in blu i nuclei cellulari (DAPI) ed in rosso le cellule staminali amniotiche che sono state trapiantate dopo essere state marcate con PKH26 (colorante vitale di membrana che emette nel rosso). Le cellule sono sopravvissute e si sono raccolte per lo più intorno ai nuovi vasi (x400)

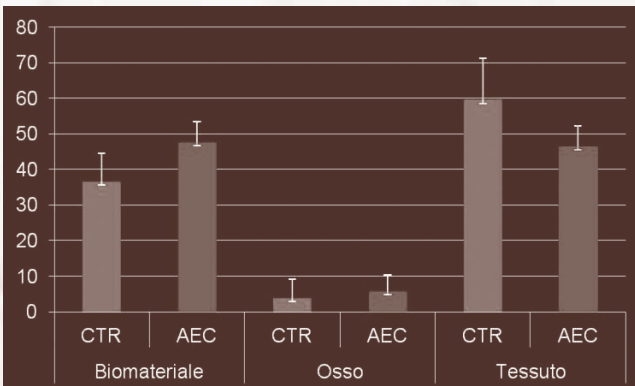


Tabella 1. Analisi istomorfometrica a 90 giorni. Le tre variabili (biomateriale scaffold rimanente, tessuto osseo neoformato maturo e mineralizzato, tessuto non mineralizzato caratterizzato da matrice ossea extracellulare) sono valutate nella propria espressione percentuale, nei siti test ( ) e controllo (CTR)

## CONCLUSIONI

Nel presente studio, l'impiego di cellule staminali umane di derivazione amniotica, caricate su idrossiapatite bifasica, ha dimostrato di potere accelerare il processo di neoformazione ossea all'interno del seno mascellare, rispetto a quanto trovato con il solo scaffold. Le indagini istologiche, infatti, confermavano come già 45 giorni dopo l'innesto il seno contenente le cellule di derivazione amniotica fosse interessato da una consistente attività osteogenica, superiore a quella riscontrata nel seno riempito con la sola idrossiapatite osteoconduttiva. La presenza delle cellule promuoveva infatti lo sviluppo di numerosi centri di ossificazione, non solo alla periferia, ma anche nelle porzioni più centrali dello scaffold. La conferma della persistenza delle cellule nella sede d'innesto dopo 45 giorni consentiva di ipotizzare un mantenimento a lungo termine delle prerogative rigenerative delle stesse. Infine, la conferma della presenza delle cellule di derivazione amniotica nelle strette vicinanze del tessuto osseo neoformato potrebbe far ipotizzare un ruolo diretto delle stesse nel processo neoformazione ossea, oltre a un ruolo indiretto di tipo paracrino, volto a rilasciare nella sede fattori trofici favorenti il processo differenziativo di cellule progenitrici endogene. Ulteriori studi saranno necessari per valutare le potenzialità delle cellule staminali di derivazione amniotica nel rialzo di seno mascellare, e più in generale nella rigenerazione ossea in ambito odontostomatologico.

## BIBLIOGRAFIA

- Esposito M, Grusovin M, Ress J, Karasoulos D, Felice P, Alissa R, Worthington H, Coulthard P. Interventions for replacing missing teeth: augmentation procedures of the maxillary sinus. *Cochrane Database Syst Rev* 2010 Mar 17; (3): CD008397.
- Iezzi G, Degidi M, Piattelli A, Mangano C, Scarano A, Shibli J, Perrotti V. Comparative histological results of different biomaterials used in sinus augmentation procedures: a human study at 6 months. *Clin Oral Implants Res* 2011 Nov 2. doi: 10.1111/j.1600-0501.2011.02308.x. [Epub ahead of print].
- Ripamonti U, Tsidis E, Ferretti C, Kerawala C, Mantalaris A, Heliotis M. Perspectives in regenerative medicine and tissue engineering of bone. *Br J Oral Maxillofac Surg* 2011 Oct 49 (7): 507-509.
- Antonucci I, Iezzi I, Morizio E, Mastrangelo F, Pantalone A, Mattioli-Belmonte M, Gigante A, Salini V, Calabrese G, Tetè S, Palka G, Stuppia L. Isolation of osteogenic progenitors from human amniotic fluid using a single step culture protocol. *BMC Biotechnol* 2009 Feb 16; 9:9.

Autore per la corrispondenza:

Dr. Francesco Mangano

E-mail: [francescomangano1@mclink.net](mailto:francescomangano1@mclink.net)